

Štúdia PACMAN-AMI: zhrnutie výsledkov

PACMAN-AMI trial: review of endpoints

Roman Margóczy^{1,2}

¹II. klinika kardiológie a angiológie, LF Slovenskej zdravotnickej univerzity, Bratislava

²Oddelenie funkčnej diagnostiky, Stredoslovenský ústav srdcových a cievnych chorôb, Banská Bystrica

✉ prim. MUDr. Roman Margóczy | margoczy@suscch.eu | www.suscch.eu

Doručeno do redakce | Doručené do redakcie | Received 25. 7. 2022

Přijato po recenzi | Prijaté po recenzii | Accepted 16. 8. 2022

Abstrakt

Včasné pridanie alirokumabu k intenzívnej statínovej liečbe u pacienta s infarktom myokardu má okrem zlepšenia lipidového spektra za následok aj významnú regresiu aterosklerotického postihnutia dokumentovanú tromi intrakoronárnymi zobrazovacími metódami.

Kľúčové slová: alirokumab – blízka infračervená spektroskopcia (NIRS) – hrúbka fibróznej čiapočky (FCT) – index maximálneho zaťaženia lipidového jadra (maxLCBI) – intravaskulárna ultrasonografia (IVUS) – optická koherentná tomografia (OCT) – percentuálny objem aterómu (PAV)

Abstract

Timely addition of alirocumab to high-intensity statin therapy in patients with myocardial infarction resulted in lipid profile improvement and significantly greater percent atheroma volume regression, assessed by combination of three intracoronary imaging modalities.

Key words: alirocumab – fibrous cap thickness (FCT) – intravascular ultrasonography (IVUS) – maximal lipid core burden index (maxLCBI) – near infrared spectroscopy (NIRS) – optical coherence tomography (OCT) – percent atheroma volume (PAV)

Úvod

Alirokumab je jedným z dvoch predstaviteľov skupiny PCSK9 inhibítorov (proproteín konvertáza subtilizín kexín typu 9 – PCSK9i), ktorých potenciál využívame už niekoľko rokov na významné zníženie koncentrácie LDL-cholesterolu (Low Density Lipoprotein Cholesterol – LDL-C) v sére pacientov s familiárnou, ale najmä nefamiliárnou hypercholesterolémiou. Ide o pacientov s vysokým a veľmi vysokým kardiovaskulárnym (KV) rizikom, dominantne v sekundárnej prevencii aterosklerotických kardiovaskulárných ochorení (ASKVO). Odporúčania na liečbu dyslipidémií však PCSK9i štandardne radia až do 3. línie liečby za statíny a ezetimib, čo v praxi často znamená oneskorenie iniciácie tejto liečby, u nás navyše podmienenej nutnosťou žiadať vopred o jej schválenie, čo predstavuje ďalšie zdržanie. Z uvedeného vyplýva, že pacient recentne po akútnom koronárnom syndróme (AKS), teda v najvulnerablejšej fáze manifestnej formy aterosklerózy, nemá možnosť profitovať z plne vyťaženej hypolipidemickej liečby. A práve preto sa investigátori štúdie PACMAN-AMI zamysleli nad potrebou čo najrýchlejšej iniciácie liečby PCSK9i

spolu s vysoko intenzívnou liečbou statínom a jej benefit dokázať intravaskulárnymi zobrazovacími metódami.

Základné informácie

AKS vznikajú na nestabilných aterosklerotických (AS) plátoch, ktoré sú charakterizované bohatým lipidovým jadrom pokrytým tenkou fibróznou čiapočkou. Alirokumab znižuje koncentrácie LDL-C a u stabilizovaných pacientov s AKS znižuje výskyt závažných KV-príhod. Neznámym ostáva priamy vplyv alirokumabu na atribúty nestability plaku.

Inklúzne kritériá

Inklúzne kritériá boli nasledovné: vek ≥ 18 rokov, AKS typu STEMI (infarkt myokardu s eleváciou ST segmentu) s nástupom príznakov v ostatných 24 hodinách alebo NSTEMI (infarkt myokardu bez elevácie ST segmentu) s minimálne jednou, tzv. „culprit“ léziou, vyžadujúcou perkutánnu koronárnu intervenciu (PCI), z laboratórných parametrov hodnota LDL-C $\geq 1,8$ mmol/l u pacientov liečených stabilnou dávkou statínu minimálne 4 týždne pred zaradením do štúdie, alebo $\geq 3,2$ mmol/l u pa-

cientov neliečených, resp. liečených kratšie ako 4 týždne alebo nestabilnou dávkou statínu. Štúdia bola dizajnovaná pred uvedením najaktuálnejších odporúčaní (začiatok v roku 2017), preto je hodnota LDL-C 1,8 mmol/l, a nie 1,4 mmol/l. Z angiografických kritérií najmenej dve natívne cievy musia spĺňať nasledovné kritériá:

- angiografický dôkaz zmenšenia priemeru lumenu o < 50 % podľa vizuálneho odhadu
- cieľová cieva prístupná pre zobrazovacie katétre v cieľovom segmente (proximálnych 50 mm)
- vylúčené boli artériové aj venózne grafty ako aj natívne cievy ošetrované v minulosti bypassom
- vylúčené boli natívne cievy po PCI v cieľovom proximálnom segmente v minulosti
- vylúčené boli natívne cievy plánované na okamžitú alebo odloženú intervenciu v nasledujúcich 6 mesiacoch

Pacient musel byť hemodynamicky stabilný pre opakovanú potrebu podania nitroglycerínu, musel byť schopný porozumieť požiadavkám štúdie a podpísať informovaný súhlas a byť ochotný absolvovať na konci štúdie opakované invazívne vyšetrenie za účelom kontrolného intravaskulárneho zobrazenia.

Dizajn štúdie

PACMAN-AMI je európska multicentrická štúdia realizovaná v 9 centrách (Švajčiarsko – 5, Holandsko – 2, Rakúsko – 1 a Dánsko – 1), iniciovaná investigátorom, dvojito zaslepená, placebo kontrolovaná, randomizovaná. Skrínovaní boli všetci pacienti spĺňajúci inklúzne kritériá, išlo o 1 636 pacientov podstupujúcich PCI pre AKS typu STEMI alebo NSTEMI podľa vyššie uvedených kritérií. Po vylúčení 1 336 pacientov do ďalšej fázy postúpilo 300 pacientov, ktorí boli v období od mája 2017 až októbra 2020 randomizovaní do 2 ramien: aliokumabového (n = 148) a placebového (n = 152). V oboch ramenách boli zaznamenané straty: 3 pacienti zomreli, 28 odvolalo súhlas, 1 pacient bol vylúčený a 1 sa stratil zo sledovania. Úvodné intrakoronárne zobrazenie bolo realizované u 148 pacientov v aktívnom a u 151 pacientov v kontrolnom ramene, po ukončení 52-týždňového sledovania potom 130 pacientov v aktívnom a 135 pacientov v kontrolnom ramene. Charakteristiku súboru uvádza tab.

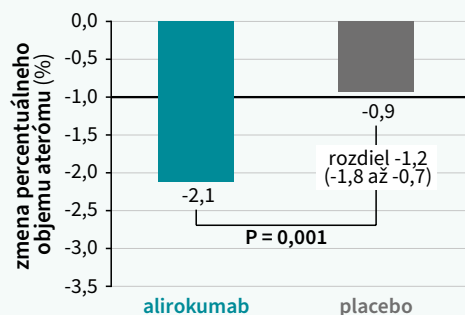
Bezprostredne po ošetrení „culprit“ lézie počas indexovej koronarografie bolo realizované intravaskulárne zobrazenie podľa protokolu štúdie: išlo o intravaskulárnu ultrasonografiu (IVUS) + blízku infračervenú spektroskopiu (NIRS – Near InfraRed Spectroscopy) + optickú koherentnú tomografiu (OCT – Optical Coherence Tomography) dvoch koronárnych artérií nesúvisiacich s infarktómom. Cieľom tohto komplexného zobrazenia bolo percentuálne zhodnotenie objemu aterómu (PAV – Percent Atheroma Volume) pomocou IVUS, index maximálneho zaťaženia lipidového jadra (max LCBI – maximal Lipid Core Burden Index) pomocou NIRS a hrúbku fibróznej čiapky (FCT – Fibrous Capsule Thickness) pomocou OCT. Primárnym cieľom štúdie bola zmena PAV po 52 týždňoch

liečby a tzv. „oprávnenými“ sekundárnymi cieľmi boli zmena maxLCBI a zmena minimálnej FCT. Vopred špecifikovaným sekundárnym cieľom bola zmena uhla makrofágov meraná pomocou OCT, reprezentujúca zmenu veľkosti aterosklerotického plátu v pomere k zdravému lumenu tepny v priečnom priereze. Za pridružený sekundárny cieľ môžeme považovať aj zmenu koncentrácie LDL-C. Nasledujúce grafy 1–4 dokumentujú dosiahnutie primárneho a sekundárnych cieľov.

Tab | Základná charakteristika súboru pacientov štúdie PACMAN-AMI. Upravené podľa [1]

	aliokumab (N = 148)	placebo (N = 152)
vek (r)	58,4 (10,0)	58,6 (9,4)
ženy	24 (16,2 %)	32 (21,1 %)
index telesnej hmotnosti	27,3 (4,1)	28,2 (4,5)
aktívni fajčari	77 (54,0 %)	65 (42,8 %)
artériová hypertenzia	60 (40,5 %)	70 (46,1 %)
diabetes mellitus	12 (8,1 %)	19 (12,5 %)
statín	17 (11,5 %)	20 (13,2 %)
statín vysokej intenzity	11 (7,4 %)	9 (5,9 %)
typ AMI		
N-STEMI	70 (7,3 %)	72 (47,4 %)
STEMI	78 (52,7 %)	80 (52,6 %)

Graf 1 | Zmena percentuálneho objemu aterómu (PAV) pomocou IVUS. Upravené podľa [1]



Graf 2 | Zmena indexu maximálneho zaťaženia lipidového jadra (maxLCBI) pomocou NIRS. Upravené podľa [1]

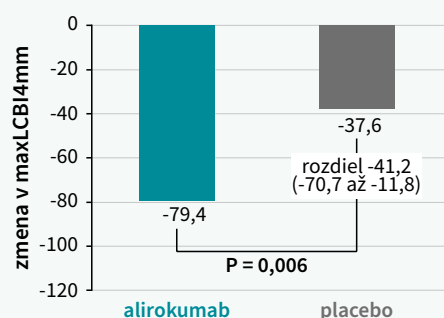


Schéma | Prehľadné zhrnutie inklúzných kritérií, dizajnu štúdie a jej výsledkov. Upravené podľa [1]

OTÁZKA Aký účinok má pridanie alirokumabu k vysoko intenzívnej liečbe statínmi na aterosklerózu ciev, ktoré neboli zasiahnuté infarktom, u pacientov s akútnym infarktom myokardu?

ZÁVER U pacientov s akútnym infarktom myokardu má pridanie alirokumabu v dávke 150 mg raz za 2 týždne k vysoko intenzívnej liečbe statínmi v porovnaní s placebom za následok väčšiu redukciu objemu aterosklerotického plátu meranú po 52 týždňoch sledovania v cievach, ktoré neboli zasiahnuté infarktom.

SLEDOVANÁ POPULÁCIA

243 mužov
56 žien



U pacientov bola vykonaná perkutánna koronárna intervencia v súvislosti s infarktom myokardu.

priemerný vek (medián):
58 rokov

ŠTÚDIJNÉ CENTRÁ

9 nemocníc
v Európe
CHE | NLD | AUT | DNK

**DIZAJN ŠTÚDIE**

300 randomizovaných pacientov
265 analyzovaných pacientov

148

alirokumab

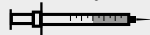subkutánna injekcia
raz za 2 týždne



152

placebo

subkutánna injekcia
raz za 2 týždne

**PRIMÁRNÝ CIEĽ**

zmeny v objeme
aterosklerotického plátu vyjadrené
v % po 52. týždňoch liečby v porovnaní
s východiskovou hodnotou

ZÁVERY

priemerná zmena
v objeme aterosklerotického plátu:

alirokumab

východisková hodnota:
40,91 %

52. týždeň: 38,78 %

priemerná zmena:
-2,13 %

placebo

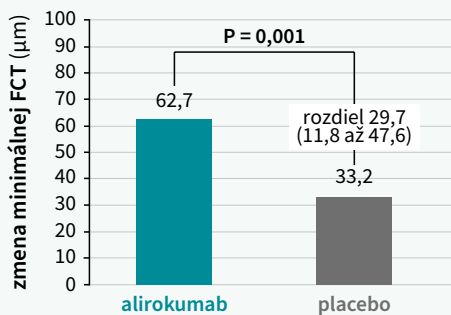
východisková hodnota:
43,01 %

52. týždeň: 42,09 %

priemerná zmena:
-0,92 %

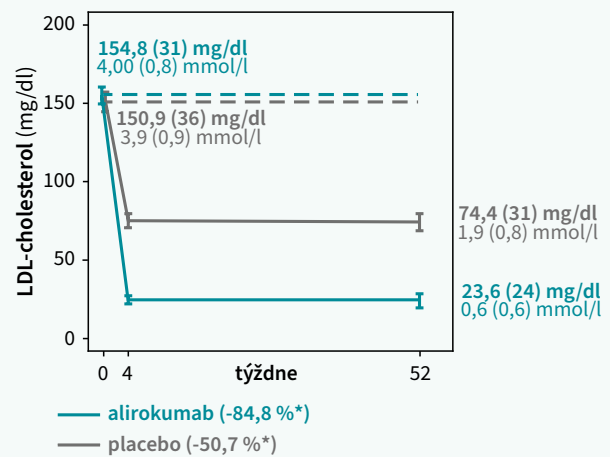
V skupine pacientov liečených alirokumabom bola pozorovaná **signifikantne väčšia priemerná redukcia objemu aterosklerotického plátu** v porovnaní s placebom.
rozdiel: -1,21 %
(95% CI, od -1,78 % až do -0,65 %); p < 0,001)

Graf 3 | Zmena minimálnej hrúbky fibróznej čiapočky (FCT) pomocou OCT. Upravené podľa [1]



Liečba bola nielen účinná, ale aj bezpečná, nebol pozorovaný rozdiel medzi oboma ramenami čo do mortality, infarktu myokardu, ischémiiu riadenej revascularizácie de novo lézií alebo mozgovej príhody. Záverom je teda možné konštatovať, že alirokumab spolu s vysoko intenzívnou liečbou statínom, podávaný už v akútnej fáze infarktu myokardu, viedol v porovnaní s placebom k výraznejšiemu zníženiu PAV, výraznejšiemu zníženiu lipidového zaťaženia a výraznejšiemu zvýšeniu minimálnej hrúbky fibróznej čiapočky po 52 týždňoch liečby. Tieto nálezy poukazujú na regresiu koronárneho plátu, redukciu lipidového jadra a stabilizáciu plátu alirokumabom a poskytujú mechanické zdôvodnenie v prospech sko-

Graf 4 | Zmena koncentrácie LDL-C v sére. Upravené podľa [1]



ného začatia veľmi intenzívneho znižovania hladiny LDL-C u pacientov s akútnym IM. Schéma prehľadne zhrnuje inklúzne kritéria, dizajn štúdie a jej výsledky.

Literatúra

- Räber L, Ueki Y, Otsuka T et al. Effect of Alirocumab Added to High-Intensity Statin Therapy on Coronary Atherosclerosis in Patients With Acute Myocardial Infarction: The PACMAN-AMI Randomized Clinical Trial. JAMA 2022; 327(18): 1771–1781. Dostupné z DOI: <http://10.1001/jama.2022.5218>.