

# Detekcia aortálnych kalcifikátov pri hodnotení bočných denzitometrických skenov

## Detection of aortic calcifications within the assessment of lateral densitometric scans

Daniel Čierny, Kristína Brázdilová, Zdenko Killinger, Juraj Payer

V. interná klinika LF UK a UNB, Nemocnica Ružinov, Bratislava

✉ MUDr. Daniel Čierny, PhD. | daniel.cierny@zoznam.sk | www.fmed.uniba.sk

### Kľúčové slová/Klíčová slova

denzitometria  
kalcifikáty aorty  
kardiovaskulárne riziko  
vertebrálne fraktúry

### Key words

aortic calcifications  
cardiovascular risk  
densitometry

*Doručené do redakcie/*

*Doručeno do redakce/Received*

*27. 4. 2018*

*Prijaté po recenzii/*

*Přijato po recenzii/Accepted*

*25. 5. 2018*

### Abstrakt

Kardiovaskulárna morbidita a mortalita ostáva jedným z hlavných medicínskych problémov. V súčasnosti existuje čoraz viac údajov o hodnotení kalcifikátov abdominálnej aorty pri DXA vyšetrení ako o novom nezávislom prediktore rizika vzniku kardiovaskulárnej morbidity vrátane ischemických náhlych cievnych mozgových príhod.

### Abstract

Cardiovascular morbidity and mortality still remain one of the main actual problems of modern medicine. Latterly, raising amounts of data are published on evaluation of abdominal aortic calcifications using DXA as a new independent risk predictor of cardiovascular morbidity including ischemic stroke.

## Úvod

Kardiovaskulárne ochorenia patria k najzávažnejším medicínskym a medicínsko-ekonomickým problémom súčasnosti. Na identifikáciu pacientov ohrozených kardiovaskulárnou morbiditou rozoznávame viacero rizikových faktorov. K nezávislým prediktorm kardiovaskulárneho rizika patria i kalcifikáty abdominálnej aorty. Predpokladá sa súvis medzi rozsahom kalcifikácií arteriálnych stien a kardiovaskulárnou morbiditou a mortalitou, vrátane rizika cerebrovaskulárnych príhod [1]. Navyše aortálne kalcifikáty neodrážajú len celkovo horší zdravotný status organizmu, avšak pri väčšom rozsahu ovplyvňujú i reologické vlastnosti krvi. Určenie rozsahu postihnutia abdominálnej aorty kalcifikátmi by preto mohlo znamenať prínos i v identifikácii doposiaľ „zdravých“ pacientov. Zobraziť rozsah kalcifikačného postihnutia aorty možno viacerými možnosťami (roentgenová snímka, CT-vyšetrenie). Zaujímavou a pre pacienta relatívne dostupnou metodikou s nízkou radiačnou záťažou sa ukazuje využitie denzitometrie [2].

Zrealizovaním bočného scanu hrudnej a lumbálnej chrbtice môžeme okrem zistenia prítomnosti kompresívnych fraktúr stanoviť i rozsah kalcifikácií abdominálnej aorty, ktoré je možno viacerými spôsobmi kvantifikovať [3]. Na vyhodnotenie je k dispozícii viacero skórovacích systémov. Pri systéme AAC24 sú hodnotené predná a zadná strana aorty jednotlivo pre stavce L1-L4, pri použití systému AAC8 sa hodnotí postihnutie aorty súvisle v dĺžke

### Tab | Charakteristika súboru

počet pacientiek	49
priemerný vek	79,1 roka
priemerná výška	152,4 cm
priemerná hmotnosť	58,8 kg
priemerný BMI	25,2
priemerné roky menopauzy	25,2

L1-L4 pre prednú a zadnú stenu aorty. Oba skórovacie systémy sú porovnateľné, pričom systém AAC8 sa javí ako rýchlejší a vhodnejší pre bežnú klinickú prax [4].

## Cieľ práce

Na súbore pacientiek (tab) z nášho osteocentra sme sa pokúsili identifikovať rozsah kalcifikačného postihnutia abdominálnej aorty na bočnom morfometrickom skene, kvantifikovať kalcifikačné postihnutie podľa používaných skórovacích systémov a výsledky porovnať s hodnotami kostnej denzity a prítomnosťou vertebrálnych fraktúr, rovnako identifikovaných na bočnom morfometrickom skene. Pacientky mali metódou DXA zmeranú hodnotu kostnej denzity prístrojom Hologic Discovery. Merané boli oblasti lumbálnej chrbtice v anteroposteriórnej projekcii a oblasť proximálneho femoru nedominantnej dolnej končatiny. Bočný morfometrický sken bol realizovaný na rovnakom denzitometrickom prístroji použitím špeciálneho softvéru IVA (Instant Vertebral Assessment). Na stanovenie rozsahu kalcifikátov abdominálnej aorty sme použili skórovaciu škálu AAC24 a podľa získaných hodnôt sme pacientky rozdelili do dvoch skupín, pričom hranica AAC24 skóre bola

6. Stavce s identifikovanou fraktúrou boli vyhodnocované podľa Genantovho skórovacieho systému (graf 1).

## Výsledky

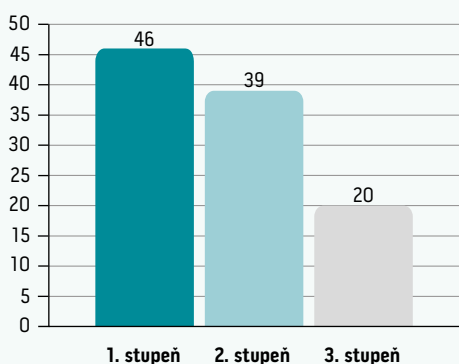
Priemerné hodnoty T-skóre v L-oblasti chrbtice boli -2,46, v oblasti total hip -2,21. U 35 pacientiek sme identifikovali aspoň 1 kompresívnu fraktúru stavca, pričom 20 pacientiek malo > 1 fraktúru stavca. Celkový počet fraktúr v súbore pacientiek bol 81. Priemerné skóre AAC24 bolo po zaokrúhlení 5 (4,77). Skóre  $\geq 6$  dosiahlo 17 pacientiek. Väčší počet fraktúr sme identifikovali u pacientiek s AAC24 skóre  $\geq 6$ . Ako štatisticky významná sa ukázala korelácia medzi AAC24 a počtom fraktúr chrbtice. Ďalšie sledované parametre nedosiahli štatisticky významnú hodnotu. Výsledky sú zobrazené v grafoch (graf 2,3).

## Diskusia

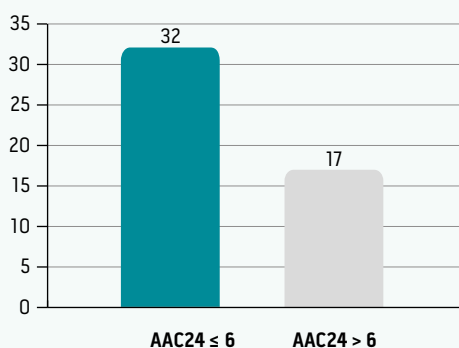
V našej práci sme sa pokúsili zistiť možnosti identifikácie a kvantifikácie kalcifikácií abdominálnej aorty na laterálnych skenoch chrbtice podľa v súčasnosti používaných skórovacích systémov v bežnej klinickej praxi a výsledky skorelovať s hodnotami kostnej denzity a vertebrálnymi fraktúrami, rovnako identifikovanými na laterálnych skenoch. Zistili sme významnú koreláciu medzi počtom a stupňom fraktúr stavcov a hodnotou skóre AAC24. Medzi hodnotami BMD a AAC24 štatisticky významná korelácia zistená nebola.

Okrem menšieho počtu pacientiek v našom súbore bola v prípade niektorých skenov limitáciou i horšia vizualizácia kalcifikačných plátov a identifikácia kompresívnych fraktúr. Išlo najmä o hornú polovicu torakálnej chrbtice. V prípade lumbálnej oblasti bolo zasa sledovanie kalcifikačných plátov sťažené pri zvýraznenej plynatosti a hasutrácii čriev. Perspektívy nášho projektu do budúcnosti spočívajú v rozšírení súboru a v korelácií výsledkov s doteraz akceptovanými rizikovými faktormi KVCH. Zaujímavou sa ukazuje možnosť skúmať týmto smerom i vzťahy medzi metabolickým ochorením kostí, akým je osteoporóza, a metabolickým syndrómom a kardiovaskulárnou morbiditou.

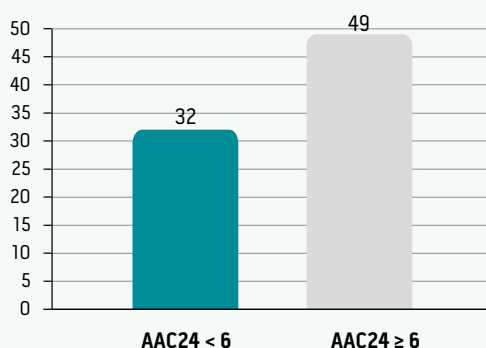
Graf 1 | Rozdelenie vertebrálnych fraktúr podľa stupňa (podľa Genanta). Upravené podľa [6]



Graf 2 | Rozsah kalcifikácií abdominálnej aorty podľa skóre AAC24



Graf 3 | Počet vertebrálnych fraktúr korelovaných k hodnotám AAC24



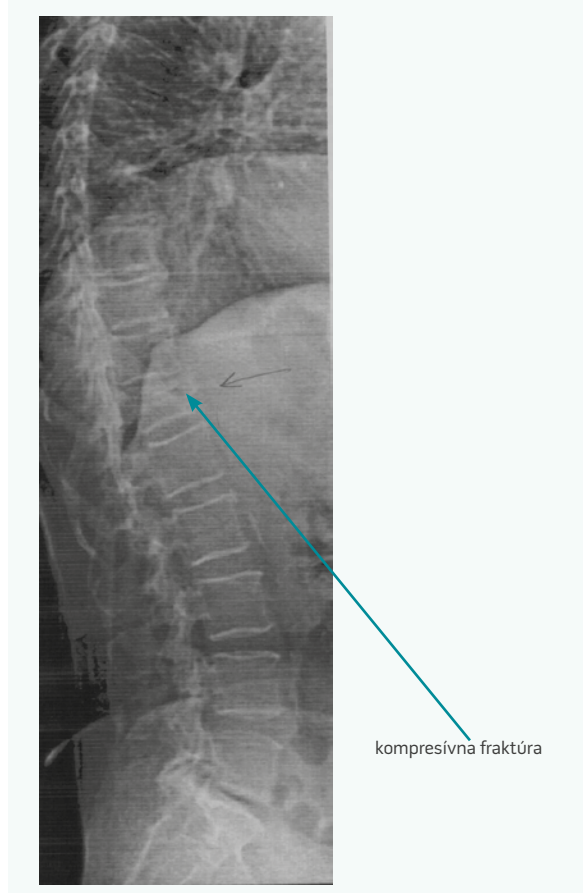
## Záver

Doplnenie bočného skenu pri denzitometrickom vyšetrení sa ukazuje ako účinná metodika na odhalenie rozsahu kalcifikácií abdominálnej aorty. Existuje pozitívna korelácia medzi rozsahom kalcifikačného postihnutia a kardiovaskulárnou morbiditou [5]. Detekcia týchto kalcifikátov môže preto v korelácii s ďalšími rizikovými faktormi kardiovaskulárnych chorôb viesť k presnejšiemu stanovovaniu rizikového profilu pacienta a zintenzívniť liečebné a preventívne opatrenia. Navyše pomôže odhaliť pacientov, ktorí podľa doposiaľ akceptovaných kritérií nevykazujú vysoké kardiovaskulárne riziko, čo by malo neoddiskutovateľný význam v zavedení skorých preventívnych a terapeutických opatrení. Doplnenie bočného morfometrického skenu chrbtice by sa tak mohlo v budúcnosti u postmenopauzálnych žien etablovať ako vhodné aditívne vyšetrenie pomáhajúce presnejšie identifikovať pacientky ohrozené vznikom kardiovaskulárnych a cievnych mozgových príhod. Zlepšenie záchytu rizikových skupín pacientov by tak mohlo viesť k zníženiu kardiovaskulárnej morbidity a jej komplikácií, vrátane ischemických cievnych mozgových príhod.

## Literatúra

1. Wilson PW, Kuappila LI, O'Donnell CJ et al. Abdominal aortic calcific deposits are an important predictor of vascular morbidity and mortality. *Circulation* 2001; 103(11): 1529–1534.
2. Smith JA, Vento JA, Spencer RP et al. Aortic calcification contributing to bone densitometry measurement. *J Clin Densitom* 1999; 2(2): 181–183.
3. Schousboe JT, Wilson KE, Kiel DP. Detection of abdominal aortic calcification with lateral spine imaging using DXA. *J Clin Densitom* 2006; 9(3): 302–308. Dostupné z DOI: <<http://dx.doi.org/10.1016/j.jocd.2006.05.007>>.
4. Bolland MJ, Wang TK, van Pelt NC et al. Abdominal aortic calcification on vertebral morphometry images predicts incident myocardial infarction. *J Bone Miner Res* 2010; 25(3): 505–512. Dostupné z DOI: <<http://dx.doi.org/10.1359/jbmr.091005>>.
5. Golestani R, Tio R, Zeebregts C et al. Abdominal aortic calcification detected by dual X-ray absorptiometry: A strong predictor for cardiovascular events. *Ann Med* 2010; 42(7): 539–545. Dostupné z DOI: <<http://dx.doi.org/10.3109/07853890.2010.515604>>.
6. Genant HK, Wu CY, van Kuijk CJ et al. Vertebral fracture assessment using a semiquantitative technique. *Bone Miner Res* 1993; 8(9):1137–1148.

Obr. 1 | Záchyt kompresívnej fraktúry Th12 pomocou VFA (presence of vertebral fracture – Th12 on VFA)



Obr. 2 | Vizualizácia kalcifikácií abdominálnej aorty pomocou VFA (abdominal aorta calcifications on vertebral morphometric scan)

